

Características del estro de la hembra de pécari de (*Tayassu tajacu*) del este amazónico

Pedro Mayor¹, Hugo Gálvez², Diva Anelie Guimarães³ and Manel López-Béjar¹

Resumen

Este estudio describe las características morfológicas de los genitales externos y los cambios del epitelio vaginal durante la fase de estro de la hembra de pécari de collar (*Tayassu tajacu*). Se analizó un total de 47 ciclos estrales de 14 hembras mantenidas en cautividad. La fase de estro se caracterizó por la apariencia tumefacta y rojiza de los genitales externos, presencia de moco vaginal y presencia de abertura vaginal observados durante un periodo de 4 ± 1.8 ($X \pm SD$), 3.9 ± 1.4 , 2.4 ± 1.3 , y 2.1 ± 0.8 días, respectivamente. Estos signos de estro pudieron ser observados 2.8 ± 1.2 , 2.3 ± 0.9 , 1.05 ± 0.5 , y 1.3 ± 0.7 días antes de la aparición del pico de estradiol sérico. El estudio de la citología vaginal mostró una predominancia de células superficiales e intermedias (con valores superiores al 60%) durante un periodo de 4.4 ± 2.6 días. Esta predominancia de células superficiales e intermedias se inició 2.3 ± 1.5 días antes del pico de estradiol sérico. La máxima densidad de células superficiales (45% respecto al total) se retrasó 0.8 ± 0.5 días respecto al pico de estradiol. Después de la fase de estro, el porcentaje de células superficiales e intermedias se redujo considerablemente, los genitales externos se presentaron pálidos y tumefactos, y la abertura vaginal permaneció cerrada. En base a los valores de estradiol sérico, el valor predictivo positivo de la fase de estro del examen mediante citología vaginal y cambios de los genitales externos fue de 86,4% y 88,9% respectivamente. De esta forma, se demostró que el examen de la citología vaginal y de los genitales externos constituyen una técnica útil para predecir la fase de estro de la hembra de pécari de collar.

Introducción

El pécari de collar (*Tayassu tajacu*) representa una importante fuente de carne para las poblaciones locales de las regiones amazónicas (Robinson and Redford, 1991) y está considerada como una de las especies más frecuentemente cazadas en América Latina (Redford, 1993). Los programas de cría en cautividad pueden ser considerados como sistemas renovables de explotación útiles en regiones de bosques húmedos tropicales donde exista una demanda real de proteína de origen animal de pécari de collar. Los estudios de campo muestran que esta especie presenta partos a lo largo del año, pudiendo ser considerada especie de cría no estacional en la región Amazónica (Gottdenker and Bodmer, 1998). Estudios experimentales demuestran que el pécari de collar presenta una longitud de ciclo estral entre 22 y 28 días (Mauget et al., 1997), un periodo de receptividad sexual de 2 (Lochmiller et al., 1984) a 4 (Mauget et al., 1997) días, una longitud de gestación de 145 días (Sowls, 1997) y un tamaño de camada bajo entre 1.7 y 1.9 fetos o recién nacidos (Lochmiller et al., 1984; Gottdenker and Bodmer, 1998; Mayor et al., 2004).

Es necesario profundizar en el conocimiento de la fisiología reproductiva del pécari de collar con la finalidad de establecer un sistema práctico de manejo más efectivo que repercuta en la producción de este suiforme. La citología vaginal y los hallazgos de los genitales externos han demostrado ser herramientas efectivas a la hora de determinar la fase de estro en el

cerdo doméstico (Gordon, 1997). El uso de la citología vaginal en el manejo de animales silvestres como predictor del estado reproductivo fue descrito por primera vez en cobaya, ratas y ratón (Denenberg et al., 1964), y posteriormente se utilizó en otras especies silvestres (Kirkpatrick, 1980; Mayor et al., 2003). El objetivo del presente estudio fue describir los cambios de los genitales externos y del epitelio vaginal durante la fase de estro en la hembra de pécari de collar del este amazónico.

Material y métodos

Diseño experimental

El estudio fue llevado a cabo en una granja experimental de EMBRAPA-UFPA, Belém (Estado de Pará, Brasil), entre junio del 2003 y enero 2004. El clima es característicamente ecuatorial con promedio anual de temperatura de 20-30°C y una variación diaria de 4°C, con un promedio de humedad relativa de 78%. La precipitación anual en la región oscila entre 1500 mm y 1900 mm.

Quince hembras de pécari de collar fueron mantenidas en cautividad en jaulas individuales de 72 m² bajo condiciones de iluminación natural durante un periodo de 150 días. Las hembras fueron alimentadas con ración comercial para cerdos con un aporte calorífico de 2500 kcal y un porcentaje de proteína de 14%. La

¹ Departamento de Sanidad Animal y Anatomía, Facultad de Veterinaria, Universidad Autónoma de Barcelona, E-08193, Bellaterra, España

² Instituto Veterinario de Investigaciones de Trópico y de Alturas, Universidad Nacional de San Marcos, Perú

³ Laboratorio de Reproducción Animal, Universidad Federal de Pará, Brasil

disponibilidad de agua por parte de los animales fue constante. Previo a la colección de datos, los animales fueron sometidos a un periodo de adaptación de mínimo 15 días. Todos los animales presentaron un excelente estado de salud a lo largo del estudio.

Los cambios en los genitales externos y la citología vaginal fueron examinados cuatro veces por semana entre las 09:00 y 11:00h a.m.. El examen de los genitales externos incluyó la observación y consecuente descripción de los labios y comisuras de la vulva, y presencia de moco en el vestíbulo vaginal. La abertura vaginal externa fue igualmente estudiada siendo clasificada como abierta o cerrada.

Las muestras de la citología vaginal fueron obtenidas mediante la introducción de un hisopo en la vagina caudal. Las células del epitelio vaginal captadas por el hisopo serían transferidas a un portaobjetos mediante un suave contacto. Finalmente, la película de células vaginales fue secada al aire y posteriormente teñida mediante tinción de Diff-Quick® (Baxter S.A., Valencia, Spain). La citología vaginal fue categorizada en base a otros estudios realizados en especies domésticas (Thrall and Olson, 1999), siendo clasificadas las células vaginales como células basales, parabasales, intermedias y superficiales. La apariencia y proporción de los diferentes tipos celulares fueron empleados para determinar las fases del ciclo sexual de la hembra tal y como previamente mostraron Mayor et al. (2003).

Las muestras de sangre (2,0 ml) fueron recolectadas dos veces por semana en tubos siliconados mediante punción de la vena cefálica y safena con la finalidad de detectar las concentraciones séricas de 17β -estradiol. El suero fue obtenido después de la centrifugación de la sangre recolectada a 2000 g durante 15 min aproximadamente 1 h después de la recolecta de sangre. El suero resultante fue almacenado a $-20\text{ }^{\circ}\text{C}$ hasta su posterior ensayo. Las concentraciones séricas de 17β -estradiol fueron medidas mediante radioinmunoensayo directo y sin extracción. Las muestras de control con concentraciones bajas, medias y elevadas de 17β -estradiol fueron incluidas a intervalos frecuentes dentro de cada ensayo. El antisuero 17β -estradiol utilizado en el ensayo presentó las siguientes reacciones cruzadas con los esteroides relevantes (ImmuChem™ Progesterone^{125I}, Biomedicals, Inc): 17β -estradiol (100%) y estrona (6,2%), estriol (1,45%). El resto de esteroides testados presentaron reacciones cruzadas $< 0,01\%$. Los coeficientes de variación interensayo fueron de 15,4% para el control bajo (promedio 49,2 pg/ml), 5,5% para el control medio (240 pg/ml) y 7,6% para el control elevado (935,9 pg/ml). Los coeficientes de variación intraensayo fueron de 15,7% para el control bajo (promedio 25,4 pg/ml), 5,5% para el control medio (152 pg/ml) y 3,5% para el control elevado (657 pg/ml). La sensibilidad de la curva estándar, definida como el primer punto significativamente diferente de 0, fue de 10 pg/ml.

Debido a que 14 de las 15 hembras mostraron picos regulares de estradiol, este pico fue utilizado como indicador objetivo del estro. Consecuentemente, la

presencia de picos de estradiol permitiría evaluar la detección del estro en base al examen de los genitales externos y la citología vaginal. Los resultados fueron agrupados tal y como sigue: diagnóstico positivo correcto (a), diagnóstico positivo incorrecto (b), diagnóstico negativo correcto (c) y diagnóstico negativo incorrecto (d). A partir de estos valores se calculó la sensibilidad ($100*a/a+d$), la especificidad ($100*c/c+b$), el valor predictivo positivo ($100*a/a+b$) y el valor predictivo negativo ($100*c/c+d$). La precisión total fue definida como $'a+c/\text{total}'$.

Una hembra presentó concentraciones de estradiol constantemente bajas a lo largo del periodo experimental y no evidenció cambios en los genitales externos ni en la citología vaginal, siendo considerada como acíclica. Consecuentemente, la población de estudio fue de 14 hembras cíclicas.

Resultados

En base a las concentraciones de estradiol, se realizó el seguimiento de un total de 47 ciclos estrales en las 14 hembras experimentales a lo largo del periodo de estudio. El valor promedio del pico de estradiol fue 127.5 ± 20.2 ($X \pm SD$) pg/ml.

Durante el periodo cercano al pico de estradiol, se observaron cambios en los genitales externos y el epitelio vaginal. Las hembras en fase de estro presentaron una abertura vaginal. La apariencia rojiza y tumefacta de los genitales externos y la presencia de moco vaginal fueron signos relacionados con la fase de estro (Figura 1). La apariencia de tumefacción vulvar, apariencia rojiza, moco vaginal, y abertura fue observada durante 4 ± 1.8 ($X \pm SD$), 3.9 ± 1.4 , 2.5 ± 1.3 , y 2.1 ± 0.8 días, respectivamente. Estos signos de estro fueron observables 2.8 ± 1.2 , 2.3 ± 0.9 , $1.05 \pm 0,5$ y 1.3 ± 0.7 días respectivamente, antes del pico de estradiol. La citología vaginal mostró una predominancia de células superficiales e intermedias (superior al 60% respecto al total de células vaginales) durante un periodo de 4.4 ± 2.6 días, iniciándose esta predominancia 2.3 ± 1.5 días antes del pico de estradiol (Figura 2). La densidad máxima de células (45% del total de células) se retrasó 0.8 ± 0.5 días respecto a este pico de estradiol. Después del estradiol, los porcentajes de células superficiales e intermedias se redujeron notablemente y los genitales externos presentaron una apariencia pálida y no tumefacta con un cierre de la abertura vaginal.

En base a las medidas de estradiol, el valor predictivo positivo del examen de la citología vaginal y de los cambios de los genitales externos como predictores de la fase de estro fue de 86,4% y 88,9%, respectivamente (Tabla 1).

Las concentraciones de estradiol mostraron 7 fases de estro que no fueron observadas mediante el examen de los genitales externos. Cinco fases de estro observadas mediante el examen de los genitales externos no fueron

detectados mediante el estudio de las concentraciones de estradiol sérico. El examen de los genitales externos presentó una sensibilidad del 85,1% y una especificidad del 88,4%. La precisión total de esta metodología como predictor de la fase estral fue de 83,9%.

El estudio de las concentraciones de estradiol detectó 9 fases de estro que no fueron detectadas mediante la citología vaginal. Seis fases de estro observadas mediante citología vaginal no fueron detectadas mediante el estudio hormonal. El estudio de los cambios en el epitelio vaginal como predictor de la fase de estro presentó una sensibilidad del 80,9% y una especificidad del 86,7%. La precisión total fue del 83,7%.

Discusión

Este artículo describe hallazgos fisiológicos útiles considerados como signos del estro de la hembra del pécarí de collar. Al igual que en el cerdo doméstico (Gordon, 1997), la hembra de pécarí de collar muestra un patrón de cambio en el epitelio vaginal y en los genitales externos, en función del fase del ciclo estral en el que se encuentre la hembra. Teniendo como punto objetivo de referencia el pico de estradiol, el examen de los genitales externos y el estudio de los cambios del epitelio vaginal como predictores de la fase de estro presentaron una precisión total del 83,9% y 83,7% respectivamente.

Las hembras en fase de estro se caracterizaron por la presencia de un abundante contenido de células eosinófilas, especialmente células superficiales, mientras que las células parabasales y basales presentaron porcentajes bajos. La presencia en la citología vaginal de un porcentaje de células superficiales superior al 40% y

la presencia de células eosinófilas (células superficiales e intermedia) en proporciones superiores al 60% podrían ser consideradas como indicador de la fase de estro.

El estudio de las células exfoliadas del epitelio vaginal y de los cambios de los genitales externos son metodologías sencillas que proporcionan una información sobre el estado reproductivo de la hembra. La simplicidad de esta metodología puede permitir su aplicación en el manejo reproductivo de especies mantenidas en cautividad en comunidades rurales de la región amazónica y de América Latina en general. El presente estudio pretende correlacionar los cambios del epitelio vaginal y de los genitales externos a los niveles séricos de estrógenos confirmando el valor predictor de la fase de estro mediante estas técnicas. Como conclusión, nuestros hallazgos sugieren que la apariencia de los genitales externos y la citología vaginal pueden ser indicadores útiles de la fase de estro de la hembra de pécarí de collar.

Agradecimientos

Agradecemos a la granja experimental EMBRAPA-Pará por la disponibilidad de los animales experimentales. Igualmente agradecemos al Department of Reproducao Animal of the Universidade Federal do Pará (Brasil) por su ayuda en la recolección de los datos. Agradecemos a la Unión Europea (Research for the Development, INCO-DEV; Fifth Framework Programme; contract n°: ICA4-CT-2001-10045) y al Ministerio Español de Ciencia y Tecnología (MCYT; AGL2001-4961-E) por la financiación del proyecto.

Literatura citada

Denenberg, V.H., Hudgens, G.A. and Zarrow, M.X. (1964). Mice reared with rats: modification of behavior by early experience with another species. *Science*, 143:380-1.

Gordon, I. (1997). *Controlled reproduction in pigs*. Wallingford: CAB International, p. 65-79.

Gottdenker, N. and Bodmer, R.E. (1998). Reproduction and productivity of white-lipped and collared peccaries in the Peruvian Amazon. *J Zool Lond*, 245:423-30.

Kirkpatrick, R.L. (1980). Physiological indices in wildlife management. In: Schemnitz SD, editor. *Wildlife management techniques manual*. Wildlife Society, Washington, p. 99-112.

Levasseur, M.C. and Thibault, C. (1980).

Reproductive life cycles. In: Hafez ESE, editor. *Reproduction in farm animals*. Lea & Febiger, Philadelphia, p. 134-47.

Lochmiller, R.L., Hellgren, E.C. and Grant, W.E. (1984). Selected aspects of collared peccary (*Dicotyles tajacu*) reproductive biology. *Zoo Biol*, 3:145-9.

Mauget, R., Feer, F., Henry, O. and Dubost, G. (1997). Hormonal and behavioural monitoring of ovarian cycles in peccaries. *Proceedings of the 1st International Symposium on Physiology and Ethology of Wild and Zoo Animals*. Suppl. II, p. 145-9.

Mayor, P., Jori, F. and Lopez-Bejar, M. (2004). Anatomicohistological characteristics of the tubular genital organs of the female collared peccary (*Tayassu tajacu*) from North-eastern Amazon. *Anat Hist Embryol*, 33:65-74.

Mayor, P., López-Béjar, M., Jori, F., Fenech, M. and López-Gatius, F. (2003). Reproductive functional anatomy and oestrous cycle pattern of the female brush-tailed porcupine (*Atherurus africanus*, Gray 1842) from Gabon. *Anim Reprod Sci*, 77:247-59.

Redford, K.H. (1993). Hunting in neotropical forests: A subsidy from nature. In: Hladik CM, Hladik A, Linares OF, Pagezy H, Semple A, M. Hadley M, editors. *Tropical forests, people and food: Biocultural interactions and applications to development*. The Parthenon Pub Group, Paris, p. 227-46.

Robinson, J.G. and Redford, K.H. (1991). *Neotropical wildlife use and conservation*. University of Chicago Press, Chicago.

Sowls, L.K. (1997). *Javelines and other Peccaries: The biology, management and use*. College Station. Texas A. and M. University Press, Texas, p. 86-104.

Thrall, M.A. and Olson, P.N. (1999). The vagina. In: Cowell RL, Tyler RD, Meinkoth J.H, editors. *Diagnostic cytology and haematology of the dog and cat*. Mosby Publishers, London, p. 240-8.

Wingfield, J.C., Whaling, C.S. and Marler, P. (1994). Communication in vertebrate aggression and reproduction: The role of hormones. In: Knobil E, Neil JD, editors. *The physiology of reproduction*, Vol 2. Raven Press, New York, p. 303-42.

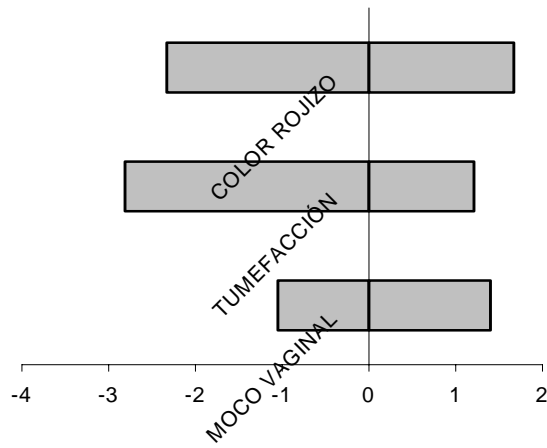


Figura 1. Cambio en los genitales externos en relación con el pico de estradiol en hembras de pécarí de collar (47 ciclos estrales). El día 0 corresponde al día del pico de estradiol.

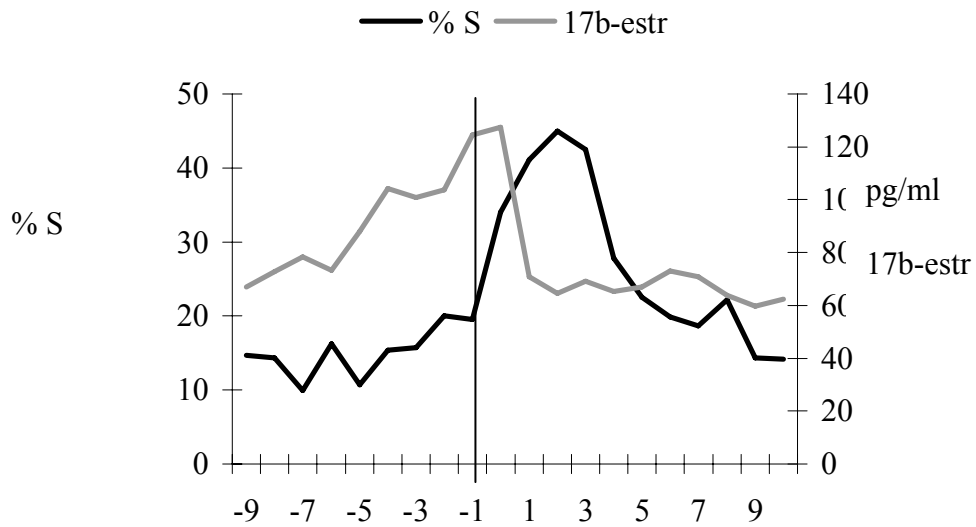


Figura 2. Cambios medios en el porcentaje de células superficiales (% S) a lo largo del ciclo estral de la hebra de pécarí de collar. El día 0 corresponde al día del pico de estradiol.

Tabla 1. Precisión de la citología vaginal y del examen de los genitales externos como metodología predictora de la fase del estro en la hembra de pécarí de collar. (n=47). La fase de estro fue confirmada mediante la presencia de un pico sérico de estradiol.

Evaluación	Predictor de estro	
	Citología vaginal	Examen de los genitales externos
Diagnóstico de estro correcto	38	40
Diagnóstico de estro incorrecto	6	5
Diagnóstico de no-estro correcto	39	38
Diagnóstico de no-estro incorrecto	9	7
Sensibilidad (%)	80.9	85.1
Especificidad (%)	86.7	88.4
Valor predictivo positivo (%)	86.4	88.9
Valor predictivo negativo (%)	81.3	84.4
Precisión total (%)	83.7	83.9